Radiology

# Assessment of BI-RADS Category 4 Lesions Detected with Screening Mammography and Screening US: Utility of MR Imaging[1]

ORIGINAL RESEARCH ■ BREAST IMAGING

Kevin Strobel, MD, PhD
Simone Schrading, MD, PhD
Nienke L. Hansen, MD, PhD
Alexandra Barabasch, MD
Christiane K. Kuhl, MD, PhD

**Purpose:** To investigate the utility of magnetic resonance (MR) imaging according to different types of Breast Imaging Reporting and Data System (BI-RADS) category 4 findings from screening mammography and/or screening ultrasonography (US).

Radiology: Volume 274: Number 2—February 2015

Amélia Estevão – 10.05.2015

**Objetivo:**

Investigar a vantagem da utilização da RM nos diferentes tipos de lesões diagnosticadas na mamografia e ecografia classificadas como BI- RADS 4.

.

**RM**

1ª decada - ferramenta de " resolução de problemas" que surgiam na clínica, mamografia e ecografia.

•Atualmente - determinar a extensão da doença em pacientes com o diagnóstico de cancro de mama e no rastreio.

Sistemas de biópsia minimamente invasivos
RM com resultados falsos positivos adicionais.

**Advances in Knowledge**

- MR imaging helped increase the positive predictive value of Breast Imaging Reporting and Data System (BI-RADS) category 4 findings from screening mammography and US from 18.7% (66 of 353 cases; 95% confidence interval [CI]: 14.6%, 22.8%) to 73% (63 of 86 cases; 95% CI: 63.9%, 82.7%).

tained at mammography or US (4). Another reason was that it had become increasingly evident that the use of breast MR imaging could lead to additional false-positive results. As a result, current American College of Radiology practice guidelines explicitly discourage the use of MR imaging for the work-up of equivocal or suspicious findings at mammography and US (5).

Although the diagnostic accuracy of mammographic screening has improved during the past decades, on av-

**Materials and Methods**

**Study Design and Inclusion Criteria**

The institutional review board approved this prospective cohort study. Patients were recruited between June 2010 and January 2013. All patients provided written informed consent.

We included consecutive women who were clinically asymptomatic but had suspicious findings at screening mammography or screening US and in whom appropriate work-up with mam-

•**Mamografia -** embora a eficácia diagnóstica da mamografia de rastreio tenha melhorado durante as últimas décadas

Valor preditivo positivo (VPP) encontra-se ainda entre 18,4% e 31%.

*7a 8 das 10 biópsias de mama realizadas, têm resultados benignos*

•**Ecografia - ** VPP que varia entre 6,7% a 13,2%

•**RM -** os resultados publicados para a RM têm vindo a melhorar durante a última década.

•Tentaram investigar se a recomendação atual contra o uso de RM para esclarecer as dúvidas da mamografia e ecografia continua a ser adequada .

•A hipótese de que a utilização adicional de RM para esclarecimento pode depender do tipo específico dos achados no estudo mamográfico ou ecográfico.

## Material e métodos

*Estudo e Critérios de inclusão*

- Estudo prospectivo
- Junho de 2010 e Janeiro de 2013
- Consentimento informado por escrito

- Mulheres clinicamente assintomáticas, com mamografia e/ou ecografia com achados suspeitos em que as lesões eram indicadas para biópsia cirúrgica ou "*core*" biópsia

- **Excluídas:** Mulheres com lesões na mamografia e/ou ecografia classificadas como BI-RADS 5 e BI-RADS 6

**Técnica de Imagem**

***Mamografia Bilateral***

2 planos padrão (crânio caudal e médio lateral oblíqua ) incidências adicionais e a compressão local foram realizadas sempre que indicadas para uma avaliação mais complementar.

***CAD*** - Detecção assistida por computador foi utilizado

***Ecografia***

Todas as participantes no estudo por radiologista dedicado
Ecografo  com sonda linear de alta resolução de 15 MHz

***RM***

antena dedicada de quatro com doente posicionada em decubito ventral com imobilização de mama no crânio-caudal

**Interpretação de Imagem**

Os achados de mamografia ou ecografia que levaram à classificação BI-RADS 4 foram definidos como “study finding.”

1. **localização** (considerando o diferente posicionamento da paciente durante a RM vs durante a mamografia e ecografia)
2. **tamanho**
3. **características morfológicas** nas várias técnicas.

Para cada participante no estudo, as categorias BI-RADS na RM foram definidas, consoante

(a) A lesão que solicitou a RM
(b) Avaliação restante da mesma mama
(c) Avaliação da mama contra-lateral

**Análise de Dados**

A unidade de análise foi a lesão – *study finding*.

-MAMOGRAFIA

- massa com ou sem microcalcificações
- densidade assimétrica
- Distorção
- Agrupamento de microcalcificações sem massa

ECOGRAFIA

- massas
- lesões não massa - incluídos como suspeitas
  - anomalias intraductais
  - sombra acústica focal sem massa
  - distorção arquitectural sem massa

RM

BI-RADS 1-3 –negativo

BI- RADS 4 ou 5 – positivo

**Validação dos dados**

**BI-RADS 4 /5**

Biopsia orientada por mamografia, ecografia ou RM

Todas as amostras de tecido foram examinadas por 2 patologistas da mama, certificados

**BI-RADS 1/3**

Biopsia foi apenas recomendada para as mulheres com agrupamento de microcalcificações, independentemente da classificação por RM

**Se recusaram:** monitorização durante pelo menos 24 meses com mamografia, ecografia e RM, avaliando a estabilidade das microcalcificações ou o eventual aparecimento de lesão tumoral no local das microcalcificações

**Resultado negativo para tumor -** as mulheres cujo agrupamento de microcalcificações se manteve estável e que não teve nenhuma evidência de tumor ou carcinoma ductal in situ (DCIS) na ecografia e na RM de *follow-up*

*Todas as lesões classificadas como BI RADS 1 e BI RADS 2 foram submetidas a controlo clínico, mamografia , ecografia e RM de follow –up, durante pelo menos 18 meses*

**Análise Estatística**

**Resultados positivos - malignos**

Cancro da mama invasivo

Carcinoma ductal in situ

**Resultados negativos - benignos**

Todos os outros diagnósticos histológicos sem intercorrências no tempo de *follow-up*

**Resultados**

340 doentes com 353 lesões
média de idades - 53,9 anos ( 23-81 anos )

Das 353 lesões , 66 foram malignas (43 carcinomas invasivos e 23 DCIS )
**18,7% de malignidade**

. A RM detetou mais 3 carcinomas invasivos em três doentes.

1. O tumor foi encontrado em 69 dos 340 doentes ( 20,3%) com intervalo de confiança de 95%

2. Os restantes 287 doentes (81,3 %) foram classificados como benignos

**Histologic Findings and Tumor Stages in 143 Biopsies Performed in 140 Patients**

| Parameter | No. of Study Findings | No. of Incidental MR Imaging Findings | Total |
|---|---|---|---|
| Histologic type of breast cancers* | | | |
| Total no. of cancers | 66 | 3 | 69 |
| DCIS | 23 (35) | 0 | 23 (33) |
| IDC | 21 (32) | 1 (33) | 22 (32) |
| IDC plus DCIS | 14 (21) | 0 | 14 (20) |
| ILC | 8 (12) | 2 (67) | 10 (14) |
| Breast cancer stage | | | |
| pTis | 23 (35) | 0 | 23 (33) |
| pT1a | 6 (9.1) | 2 (67) | 8 (12) |
| pT1b | 11 (17) | 1 (33) | 12 (17) |
| pT1c | 16 (24) | 0 | 16 (23) |
| pT2 | 8 (12) | 0 | 8 (12) |
| pT3 | 2 (3.0) | 0 | 2 (2.9) |
| Grade of DCIS | | | |
| Low grade | 6 (26) | 0 | 6 (26) |
| Intermediate grade | 10 (43) | 0 | 10 (43) |
| High grade | 7 (30) | 0 | 7 (30) |
| Grade of invasive breast cancers | | | |
| Low grade/well differentiated | 4 (9.3) | 2 (67) | 6 (13) |
| Intermediate grade/moderately differentiated | 27 (63) | 1 (33) | 28 (61) |
| High grade/poorly differentiated | 12 (28) | | 12 (26) |
| Histologic diagnosis of benign findings | | | |
| Total no. of benign findings | 69 | 5 | 74 |
| Benign lesion | 50 (72) | 2 (40) | 52 (70) |
| Lesion with uncertain malignant potential | 19 (28) | 3 (60) | 22 (30) |

Note.—Data are numbers of biopsies, with percentages in parentheses.

* IDC = invasive ductal carcinoma, ILC = invasive lobular carcinoma.

## Tipos de validação

•Todos os 69 diagnósticos malignos foram detectados com os exames iniciais de imagem

•Nenhum dos diagnósticos malignos foi efetuado *no follow up*

•135 das 353 lesões (38,2%) foram confirmadas com biopsia guiada por imagem.

•Das 78 mulheres com agrupamentos de microcalcificações (74%), 58 foram submetidas a biopsia

- Em 25 das 78 doentes(32%) foi confirmado DCIS ou cancro invasor
- Em 33 (42%) foram encontradas alterações não malignas

**Tipos de validação**

As restantes 20 mulheres (26%) foram submetidas a acompanhamento por pelo menos 24 meses (média 30,3 meses)

Nenhuma exibiu alteração dos achados na mamografia (por exemplo, alteração na configuração ou no número de microcalcificações, ou desenvolvimento de uma massa) de follow-up ou alteração na Ecografia ou RM que indicassem realização de biopsia.

Para além das 135 lesões confirmadas com biópsia, a RM detectou lesão suspeita incidental em 8 mulheres ( 3 na mesma mama e 5 na mama contralateral), que foram submetidas a biópsia

## Resultados do estudo

Das 353 lesões encontradas

**198 (56,1% ) foram diagnosticadas com**

**Mamografia**

71 (35,9%) massas

34 ( 17,2 % ) densidades assimétricas

15 (7,6%) distorções arquiteturais

78 (39,4%) agrupamento de microcalcificações

**155 ( 43,9%) foram diagnosticadas com**

**Ecografia**

115 (74,2%)- massas

40 ( 25,8 % ) - lesões não massa.

## BI-RADS Categories with MR Imaging

| Parameter | No. of Study Findings | BI-RADS Category 1 | 2 | 3 | 4 | 5 |
|---|---|---|---|---|---|---|
| All study findings | 353 | 97 (27.5) | 157 (44.5) | 12 (3.4) | 37 (10.5) | 50 (14.2) |
| Mammographic study findings | | | | | | |
| All findings | 198 | 65 (32.8) | 70 (35.4) | 6 (3.0) | 24 (12.1) | 33 (16.7) |
| Mass | 71 | 7 (9.9) | 45 (63) | 2 (2.8) | 1 (1.4) | 16 (22) |
| Asymmetric density | 34 | 16 (47) | 14 (41) | 1 (2.9) | 1 (2.9) | 2 (5.9) |
| Architectural distortion | 15 | 6 (40) | 2 (13) | 0 (0.0) | 4 (27) | 3 (20) |
| PCM* | 78 | 36 (46) | 9 (11) | 3 (3.8) | 18 (23) | 12 (15) |
| US study findings | | | | | | |
| All findings | 155 | 32 (20.6) | 87 (56.1) | 6 (3.9) | 13 (8.4) | 17 (11.0) |
| Mass | 115 | 14 (12.2) | 71 (61.7) | 5 (4.3) | 10 (8.7) | 15 (13.0) |
| Nonmass lesions | 40 | 18 (45) | 16 (40) | 1 (2.5) | 3 (7.5) | 2 (5.0) |
| MR imaging–only findings | 8 | NA | NA | NA | 5 (62) | 3 (37) |

Note.—Data are numbers of findings, with percentages in parentheses. NA = not applicable.

* PCM = pure clustered microcalcifications without accompanying mass.

# Resultados do estudo

**RM**

Resultados verdadeiros positivos para todas as lesões encontradas no estudo mamográfico com o diagnóstico de carcinoma invasivo da mama.

Resultados verdadeiros positivos para 18 das 21 lesões mamográficas com o diagnóstico de DCIS ; os três falsos negativos foram casos de baixo grau DCIS ( tamanho de 6 , 7, e 11 mm, respectivamente ) .

Resultados verdadeiro negativos para todas as restantes lesões do estudo mamográfico que foram validados como benignos.

Resultados verdadeiros positivos para todos as 18 lesões do estudo ecográfico que foram diagnosticadas como cancro invasivo da mama e para 2 DCIS.

Resultados verdadeiros negativos para todas as restantes lesões detectadas na ecografia.

**Redução do VPP após realização de RM**

•De 287 para 23 o número de diagnósticos falsos positivos (92% de redução)

•De 152 para 14 resultados falsos positivos da mamografia ( 90,8 % de redução

•De 135 para 9 falsos positivos da ecografia ( 93,4% de redução)

RM com VPN de 100 % e taxa de falsos negativos de 0 % (0 de 275 resultados ) para os 2 tipos de lesões do estudo ecográfico( massas e lesões não massa ) e para todos os tipos de achados mamográficos exceto para os agrupamentos de microcalcificações .

Para agrupamentos de microcalcificações o VPP foi de 94% (45 de 48 resultados, obtendo-se uma taxa de falsos negativos de 12 % (3 de 25 resultados)

## Achados adicionais em RM

Lesões BI-RADS 4 e BI-RADS 5 foram encontradas em 8 das 340 doentes ( 2,4% )

5 destas 340 mulheres(1,5%) apresentaram características histológicas de benignidade ou limítrofe:

- 2 com adenose esclerosante
- 1 com hiperplasia ductal atípica
- 2 com papiloma com atipia

.3 lesões eram lesões ocultas na mamografia e ecografia ( três de 340 pacientes[ 0,9% ] )

Os 3 cancros da mama incidentais vistos apenas na RM foram identificados em mulheres cujas lesões deram falso positivo(benigno).

Todas as outras lesões diagnosticadas fora da área do estudo foram classificados como BI-RADS 2 sem lesões BI RADS 3.

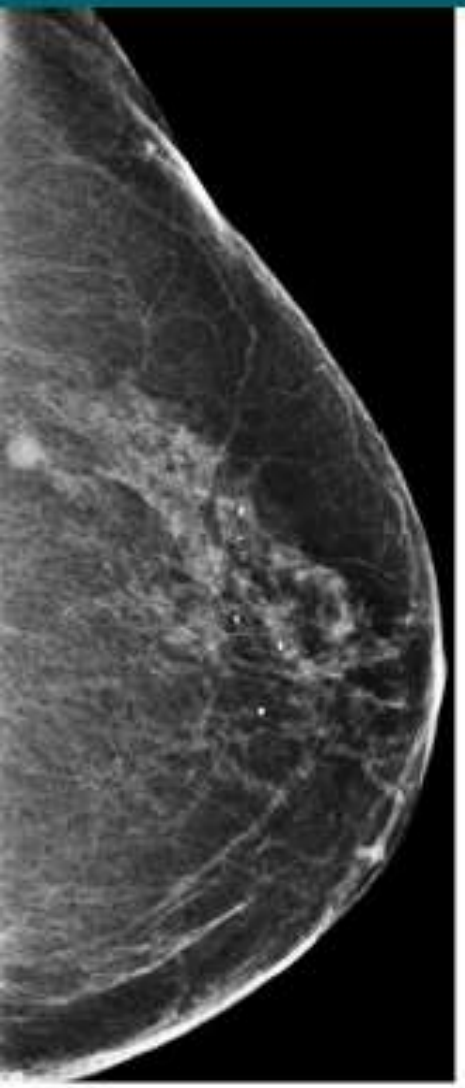

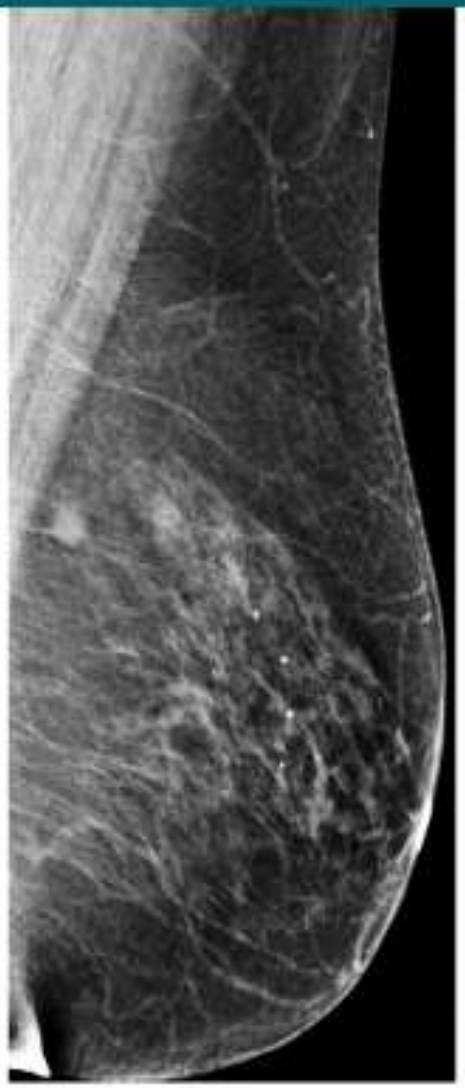

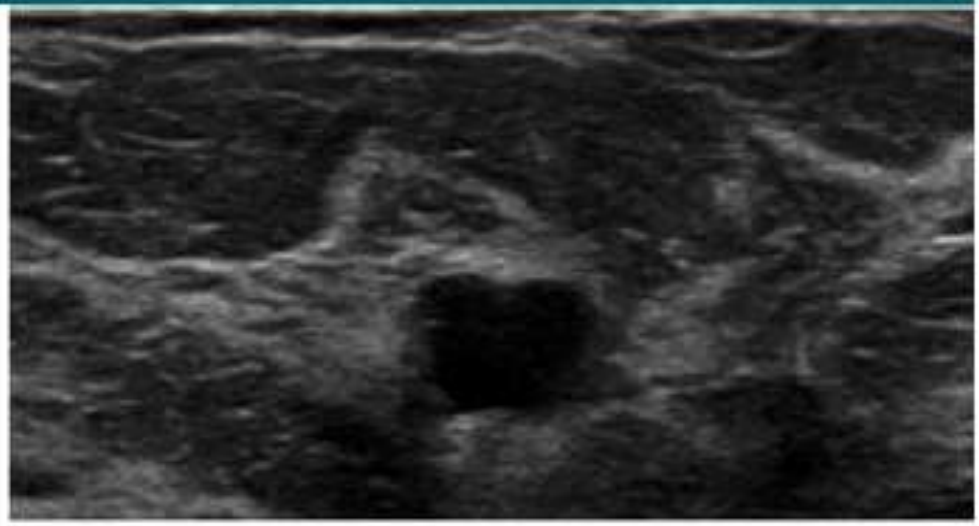

c.

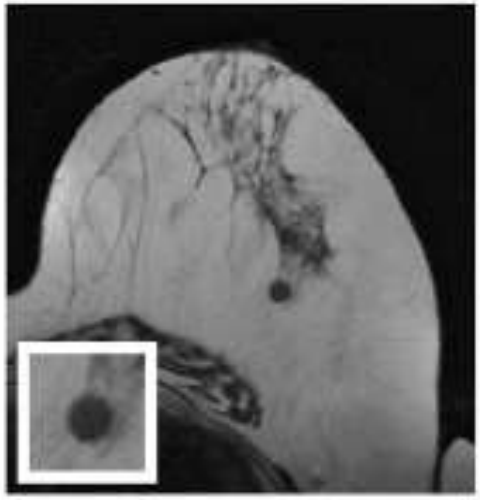

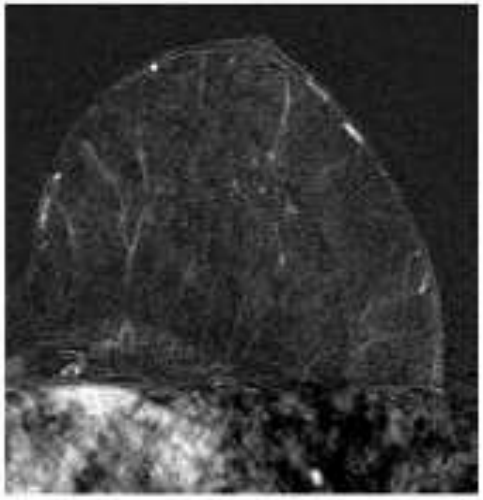

# RM na avaliação das lesões malignas

Aumentou o VPP de 18,7 % ( 66 de 353 lesões ) para 73% ( 63 de 86 resultados )

Ajudou a detectar benignidade em 264 das 287 lesões classificadas como BIRADS 4, que em última análise mostraram ser benignas ( 92 % )

Ajudou a diagnosticar com precisão todos os 43 cancros invasivos de mama e 20 dos 23 casos de DCIS .

Não ajudou a diagnosticar 3 casos de DCIS de baixo grau em mulheres com agrupamentos de microcalcificações diagnosticados na mamografia

Fez diagnóstico de “novo” de carcinoma invasivo de mama em 3 mulheres cuja lesão alvo classificada BIRADS 4 correspondeu após RM, a falso-positivo ( benigno)

RM mamária

Sensibilidade de cerca de 88%  com baixa especificidade  67,7%

•Estudo atual mostrou que

• BIRADS 4 - RM ofereceu um VPP de100 % e uma taxa de 0% de falsos negativos

*Os autores propõem que sejam aceites por rotina, diagnósticos por RM em vez de biopsia , como avaliação das lesões classificadas como BI-RADS 4*

## Os agrupamentos de microcalcificações

taxa de 12% de falsos negativos ( 3 dos 25 resultados)

Será que isso significa que a RM será completamente inútil em mulheres com agrupamentos de microcalcificações classificadas em BI RADS 4 ?

*Em 45 das 78 mulheres com agrupamentos de microcalcificações (58%) a RM foi usada correctamente para evitar a biópsia*.

Em 22 das mulheres onde os resultados foram positivos para DCIS, a RM foi útil para reclassificar os achados mamográficos BI-RADS 4 para BI RADS 5

Os 3 agrupamento de microcalcificações com diagnóstico falso negativo na RM, correspondiam a DCIS de baixo grau de malignidade

Este resultado na RM poderia levar a um diagnóstico tardio de carcinoma ductal in situ ou até mesmo de carcinoma invasivo da mama. No entanto, também é concebível em termos fisiopatológicos que estes três casos de DCIS de baixo grau, que não realcam, podem de facto corresponder biologicamente a doença irrelevante. Necessita de mais estudos para ajudar a esclarecer se este tipo de lesão deve ser considerada um precursor direto de cancro invasivo de mama.

## Falsos positivos adicionais

Ocorreram apenas em 2,3 % dos doentes (8 de 340 doentes) e foram associados com um alto VPP
3 das 8 lesões diagnosticadas adicionalmente na RM, corresponderam a cancro invasivo da mama em doentes que tinham uma lesão que se provou ser benigna

Outras 3 mulheres tinham lesões de alto risco (hiperplasia ductal atípica ,papiloma ) .

## Limitações do  Estudo

20 mulheres com agrupamento de calcificações classificadas como BI - RADS 4 e RM  negativa decidiram  contra a biopsia recomendada.

Em vez disso, realizaram follow-up a longo prazo incluindo controlo por mamografia e RM, durante mais de 24 meses com resultados estáveis

Este resultado sugere que estavam perante alterações benignas , mas de fato não foi excluido DCIS de baixo grau

O estudo foi realizado numa única Instituição . Estudos multicêntricos são necessários antes da revisão do “BI RADS 4”

## Conclusões

A utilização de RM na avaliação de lesões classificadas como BIRADS 4 nos exames de mamografia  ou ecografia foi associada a um VPN e taxa de falsos negativos equivalente às oferecidas pela biopsia (procedimento invasivo)

Atualmente a RM não pode ser usada para excluir a realização de biopsia nos agrupamentos de microcalcificações, embora os autores tenham esperança que mude, com o avanço da técnica .

Afirmam que os resultados que obtiveram fornecem evidência inicial para o facto de ser clinicamente aceitável, não realizar biopsia nas lesões BI RADS 4 negativas na RM.